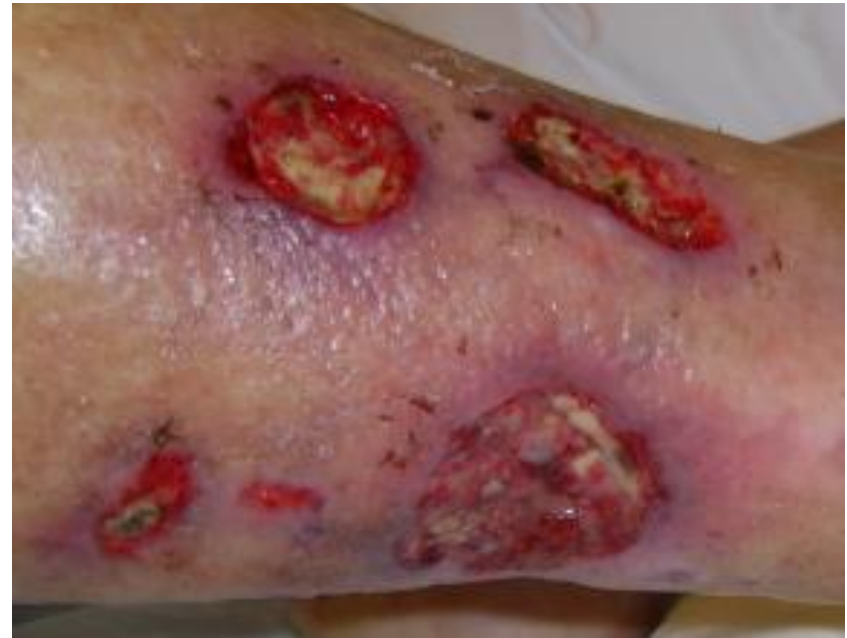

# Introduksjon: Ulike sår

**NIFS kongress**

**Fornebu  
05.02.15**



**Brita Pukstad,  
Overlege Hudavdelingen, St.Olavs Hospital  
Førsteamanuensis IKM, NTNU**

# Sårtyper

- **Akutte sår**
  - Avskrap, stikk, kutt, hugg, bitt mm
  - Post-kirurgisk
  - Brannsår
- Infeksiøse sår
- **Venøse leggsår**
- **Ischemiske sår**
  - Atherosclerotiske (arterielle sår)
  - Non-atherosclerotiske
- Blandingssår (art + ven)
- **Trykksår**
- **Diabetiske fotsår**
  - Og andre nevropatiske sår
- Inflammatoriske sår
- Kreftsår
- Behandlingsinduserte sår
  - Medikamenter
  - Stråling
- Selv-påførte sår
- Og flere. . .

# Hvorfor sår ikke heler

## Lokale faktorer:

- Sirkulasjon og oksygenering
- Ødem
- Fremmedlegemer
- Nekrotisk vev
- Lokalt jernoverskudd
- Vedvarende trykk
- Bakterier, lokal infeksjon
- Bakenforliggende sykdom
  - Lokal inflammasjon
  - Lokal infeksjon
  - Lokal cancer
  - Annet

## Systemiske faktorer:

- Alder
- Hormoner
- Toksiske faktorer
- Ernæring
  - Energi
  - Mangeltilstander (vit, sink )
- Bakenforliggende sykdom
  - Inflammasjon
  - Infeksjon
  - Immunsuppresjon
  - Diabetes
  - Cancer
  - Annet

# OBS: eldre



Sgonc, R. and J. Gruber (2013).

"Age-related aspects of cutaneous wound healing: a mini-review."

Gerontology 59(2): 159-164.

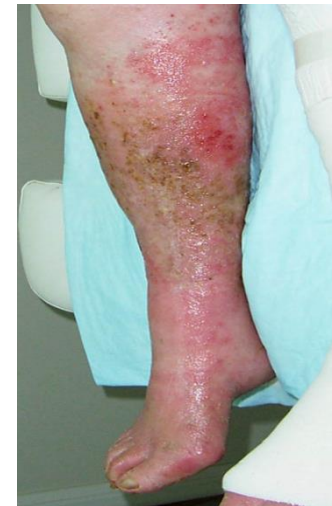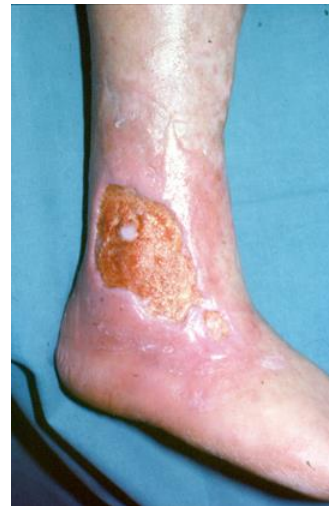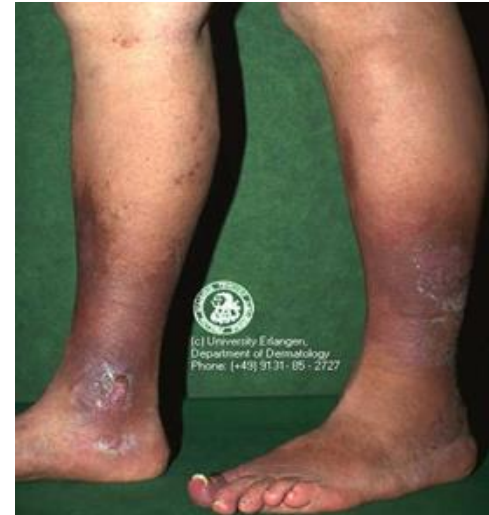**Vi må gjøre det enklere.  
Få bedre oversikt . . . .**

# Vanskelig helende sår

- Venøs insuffisiens?
- Arteriell insuffisiens?
- Nevropati?

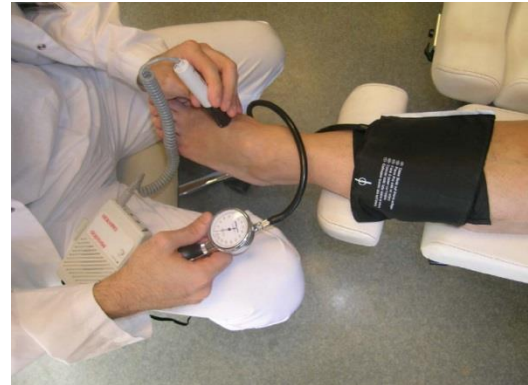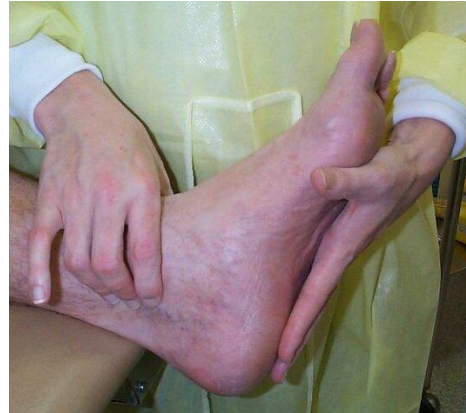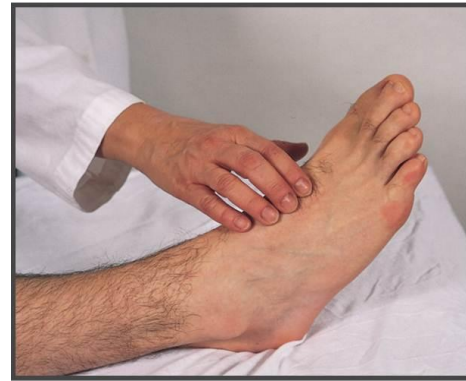# Vanskelig helende sår

- Venøs insuffisiens?
- Arteriell insuffisiens?
- Nevropati?



# Utredning

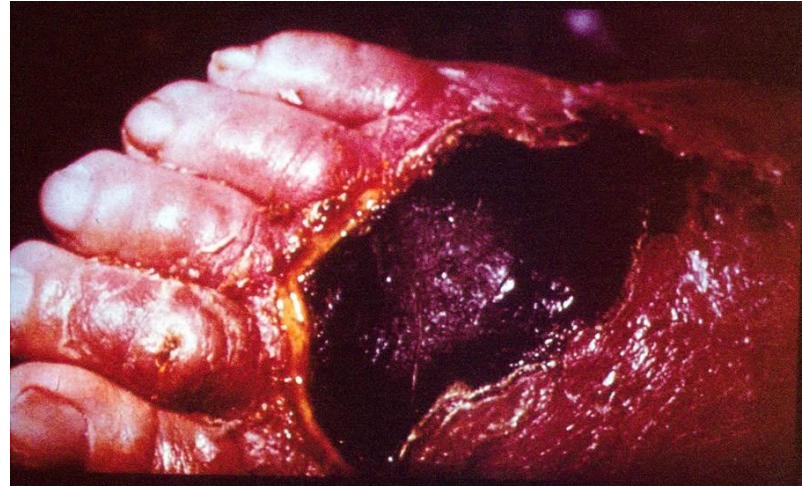
- Venøs insuffisiens?
- **Arteriell insuffisiens?**
- Nevropati?





# Puls tilstede, men mistanke om ischemisk sår likevel:

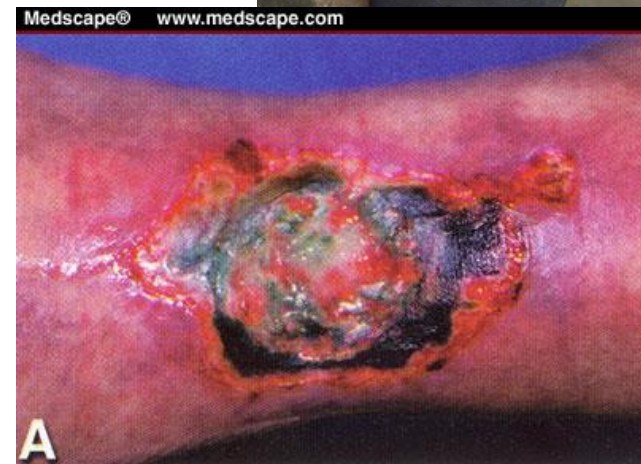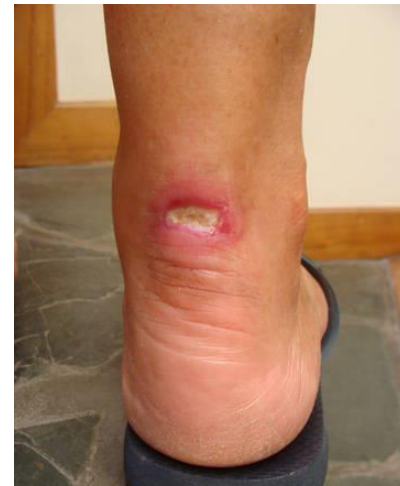- Inflammatorisk/  
Immunologisk sår
- Hematologi
- Tromboserisiko



- Panuncialman J, Falanga V,  
«Unusual causes of cutaneous  
ulceration» Surg Clin N Am 90  
(2010) 1161–1180

- **Hypertensivt sår (Martorell)**

- Eksklusjonsdiagnose
- Svært smertefullt
- Dorso-/Anterolaterale legg, Achilles-området
- Langvarig hypertensjon

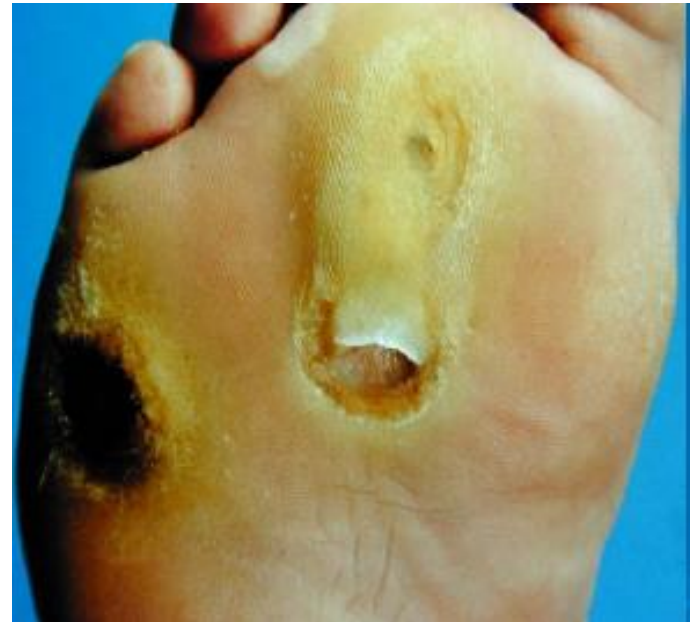

- <http://www.dermnetnz.org/vascular/martorell.html>

Bilde hentet fra: <http://www.elrincondelamedicinainterna.com/2012/12/ulcera-hipertensiva-de-martorell.html>

# Utredning

- Venøs insuffisiens?
- Arteriell insuffisiens?
- **Nevropati?**



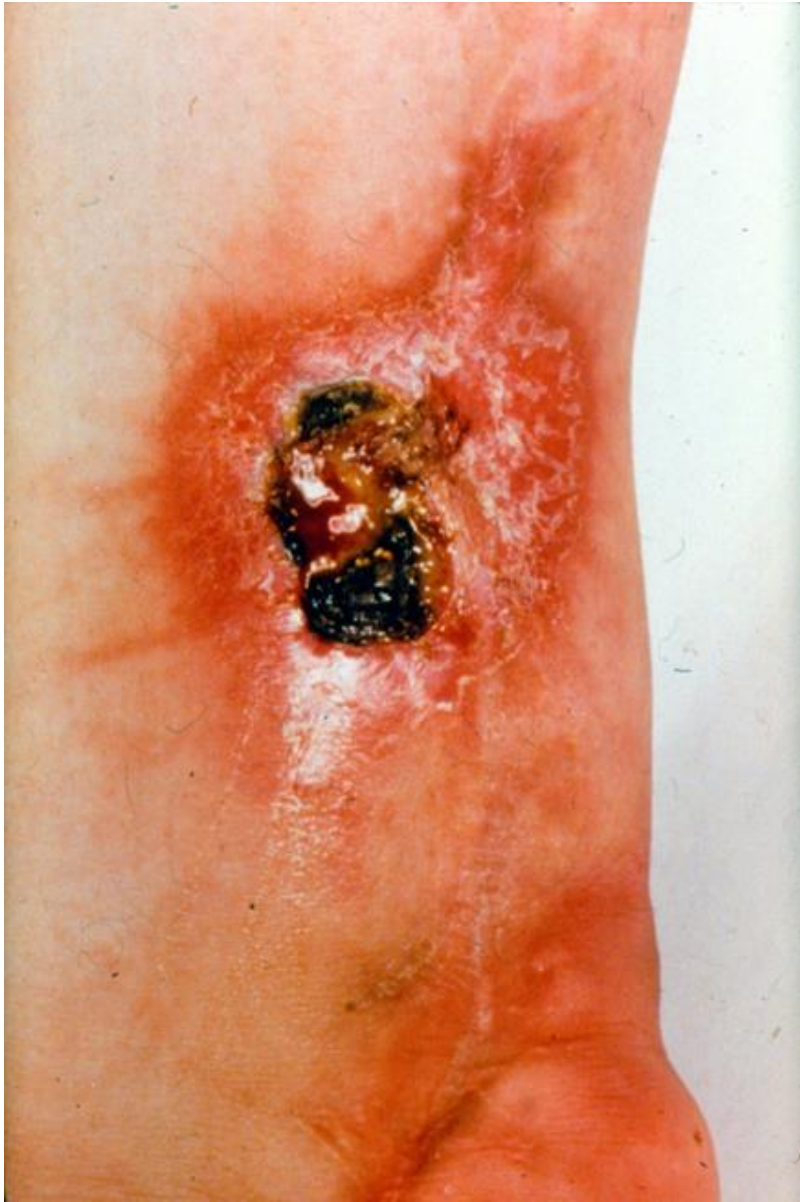## OBS:

- Andre årsaker til nevropati enn diabetes:

- Alkohol
- Vit B12-mangel
- Ryggmargssykdom/skade
- Malignitet
- Infeksjon
- Medikamenter (amiodaron, metronidazol, cytostatika)
- Amyloidose

- Nøkleby, Berg, Tidsskr Dnlf 2005: 125:1646-9





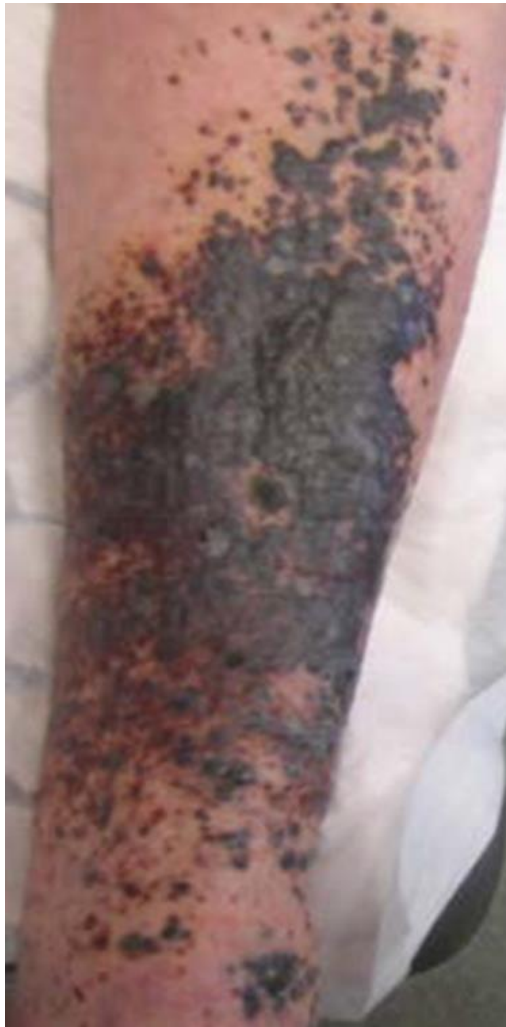**Necrobiosis  
lipoidica**



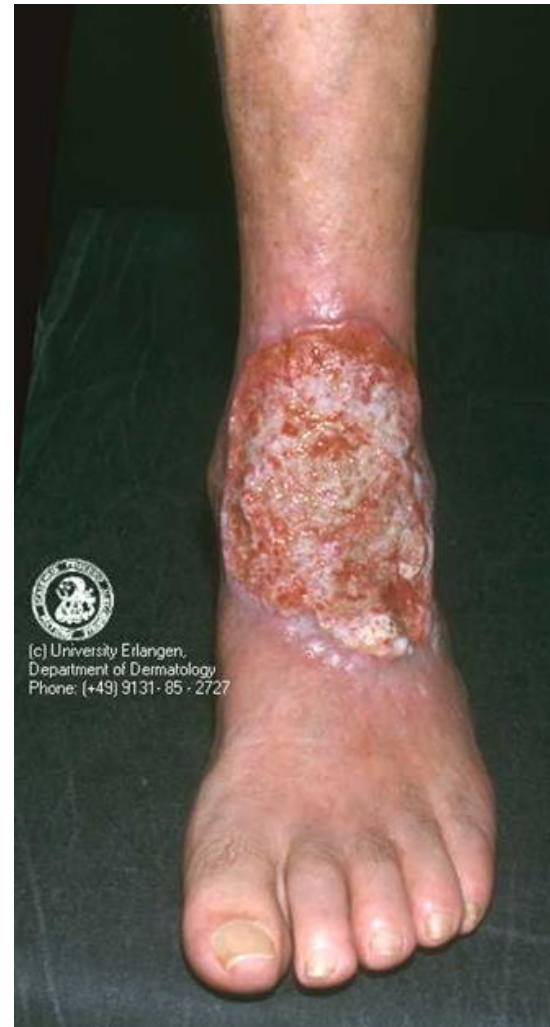# Utredning

- Venøs insuffisiens?
- Arteriell insuffisiens?
- Nevropati?
- Infeksjon?
- Cancer?
- Selvskading?



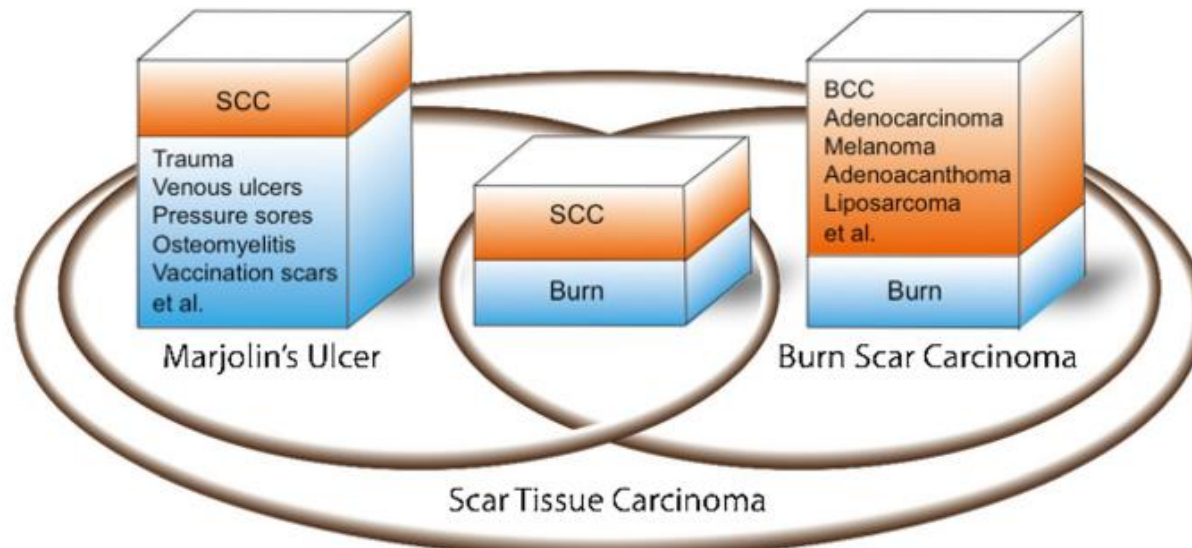


**Malignant melanoma**



**Marjolin's ulcer?**

■ Etiology  
■ Pathology



**Figure 1** Comparison of the concepts of MU, burn scar carcinoma, and scar tissue carcinoma. The intersection between MU and burn scar carcinoma represents the etiology and pathological outcome in common. SCC = squamous cell carcinoma; BCC = basal cell carcinoma.

Yu et al. World Journal of Surgical Oncology 2013,11:313